

SİNÜS VALSALVA ANEVİZMALARI

ANEURYSMS OF THE SINUS OF VALSALVA

İbrahim YEKELER, Azman ATEŞ, Yahya ÜNLÜ, Mustafa CERRAHOĞLU, Şule KARAKELLEĞLU

Atatürk Üniversitesi Tıp Fakültesi Kalp ve Damar Cerrahisi (İY, AA, YÜ, MC) ve Kardiyoloji (ŞK) Anabilim Dalları, Erzurum

Özet

1987- 1997 tarihleri arasında Atatürk Üniversitesi Tıp Fakültesi Kalp ve Damar Cerrahisi Anabilim Dalında, Sinüs Valsalva Anevrizması (SVA) nedeniyle opere edilen 4 olgumuz retrospektif olarak literatür bilgileri ışığında gözden geçirildi. Kliniğimizde tedavi edilen 4 olguda görülen sinüs valsalva anevrizmasını sonderece seyrek rastlanılan lezyon olması nedeniyle bildirmek istedik. SVA'ların 3'ü sağ koroner, 1'i non-koroner sinüsten kaynaklanıyor, 2'sinde sağ ventriküle, 1'inde sağ atriuma açıyordu. Sağ koroner sinüsten kaynaklanan olgu non-rüptüre idi. Dört olgu da semptomatikti. Ameliyattan sonra herhangi bir komplikasyon gelişmedi. SVA'ların uygun cerrahi ile tedavilerinin hastaları normal yaşamlarına dönmelerini sağlayabileceği kanısına varıldı.

Anahtar kelimeler: Sinüs Valsalva Anevrizmaları.

Summary

We discussed 4 aneurysms of the sinus of valsalva (ASV) which were treated surgically in this study. It was also, presented in the light of literature in hand which retrospectively between 1987-1997 in Atatürk University Medical Faculty Department of Cardiovascular Surgery. We presented 4 cases diagnosed ASV because of rarely cardiac lesion. 3 aneurysms originated from right coronary sinus, 1 from non-coronary sinus. 2 aneurysms fistülized to the right ventricle and 1 to the right atrium. One aneurysm which was originated from right coronary sinus was unruptured. All cases were symptomatic. There was no postoperatively complication. We conclude that ASV patients may live normally with surgical therapy.

Key words: Aneurysms of the sinus of valsalva

AÜTD 1997, 29:553-556

MJAU 1997, 29:553-556

Giriş

İlk defa 1840'da tanımlanan ve ilk tamiri 1956'da yapılan sinüs valsalva anevrizmaları veya fistülleri oldukça nadir görülür. SVA'lar çoğunlukla konjenital daha az oranda da edinseldir (1,2). Genellikle ince duvarlı, tübüler ve dar keseli olan kongenital SVA'lar en sık sağ koroner sinüste daha az sıklıkta nonkoroner sinüste, nadiren de sol koroner sinüste yerleşmektedir. SVA düşük basınçlı olması nedeniyle en fazla sağ, seyrek olarak da sol kalp boşluklarına (sol ventrikül ve sol atrium) rüptüre olarak aorto-kardiak fistül oluşturur. Yaklaşık %20'si rüptüre olmayıp cerrahi sırasında veya otopside saptanır (2). Enfeksiyöz, dejeneratif veya travmatik nedenlerden oluşan edinsel SVA'lar ise daha diffüz olup, sinüsün büyük bir kısmını ve sıklıkla çıkan aortayı tutarak kalbin dışına, perikard içine doğru büyür (2,3).

Olgular

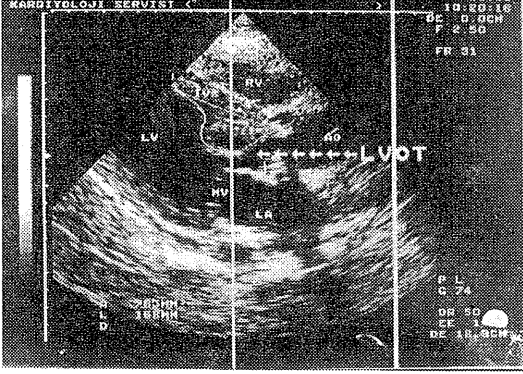
Olgu-I: 30 yaşında erkek hasta, 9 ay önce ani göğüs ağrısı, çabuk yorulma ve nefes darlığı nedeniyle Kardiyoloji Kliniğine başvurdu (NYHA class-III). Hastada elektrokardiografik olarak D1,D2,AVL'de ve V4-V5-V6'da T negatifliği, hafif ST depresyonu saptandı. Kardiak kateterizasyonda, sağ koroner sinüste genişleme olduğu belirlendi. Açık kalp ameliyatına alındı. Median sternotomi ve aortik ve bikaval venöz kanulasyon yapılarak total kardiopulmoner bypass (KPB) ile, 28°C hipotermi sağlanarak, kristaloid kardioplejik arrest uygulandı. Aortotomi ve sağ ventrikülotomi yapılarak sağ koroner sinüs anevrizması patch ile kapatıldı. Postoperatif komplikasyon gelişmedi, kontrol ekokardiografide anevrizma kesesinin kapandığı gözlemlendi. Hasta 54. ayında asemptomatikti (Tablo1).

Tablo 1. SVA'lı Hastaların Genel Özellikleri

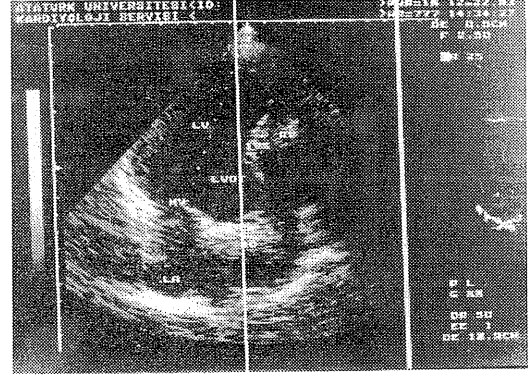
Hasta	Yaş	İlave Lezyonlar	Preoperatif *Nyha-Class	Semptomlar	Fistül	Cerrahi Yaklaşım
I	30	-	III	Göğüs ağrısı, dispne, çabuk yorulma	SK- SV	Ao-SVent.
II	48	AY, SVÇYO	III	Göğüs ağrısı, dispne	SK(NR.)	Ao
III	46	AY, VSD	III	Göğüs ağrısı, dispne, çarpıntı	SK-SV	Ao-SVent.
IV	21	-	III	Göğüs ağrısı, dispne	NK-SA	Ao-SAtr.

AY: Aort Yetmezliği, SVÇYO: Sol Ventrikül Çıkım Yolu Obstrüksiyonu, VSD: Ventriküler Septal Defekt, SK- SV: Sağ Koroner-Sağ Ventrikül, SK(NR.): Sağ Koroner (Non Rüptüre), NK-SA: Non Koroner-Sağ Atrium, Ao: Aortotomi, Ao-SVent.: Aortotomi-Sağ Ventrikülotomi, Ao-SAtr.: Aortotomi-Sağ Atriotomi, *: New York Heart Association.

Şekil 1. II Nolu Olgunun; Sağ Koroner Sinüsten Kaynaklanıp, Sol Ventrikül Çıkım Yolunu Kompresye Eden Nonrüptüre Dev Bir Sinüs Valsalva Anevrizması Kesesinin Preoperatif Ekokardiogram Görüntüsü.



Şekil 2. II Nolu Olgunun; Anevrizma Kesesinin Kapalı Olduğu ve Normal Fonksiyonlu Protez Aort Kapak'ın Postoperatif Ekokardiogram Görüntüsü.

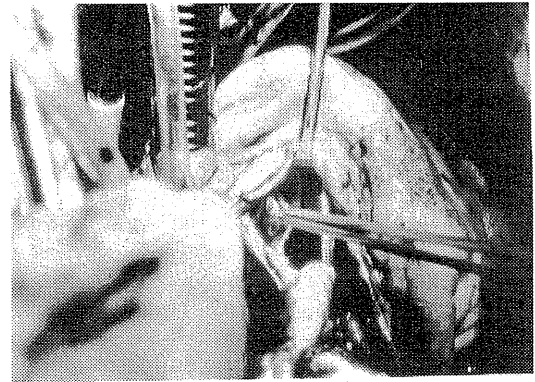
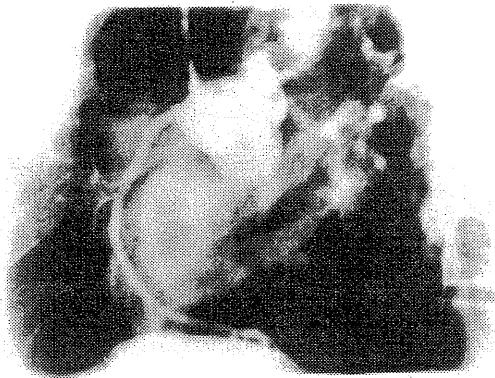

Olgu-II: 48 yaşında erkek hasta. Göğüs ağrısı ve nefes darlığı nedeniyle Kardiyoloji Kliniğine başvurdu (NYHA class-III). 3 yıl önce A-V blok nedeniyle kalıcı endokardiyal pace-maker takılan hastada, sol sternal kenarda 2/6 şiddetinde diastolik aort odağında 2/6 şiddetinde sistolik üfürüm mevcuttu. Teleradyografide kardiomegali, ekokardiografi ve kardiyak kateterizasyonda sağ koroner sinüste genişleme, 3. derecede aort yetmezliği (AY) olduğu tesbit edildi (Şekil-1). Hasta ilk olgudaki yöntemle açık kalp ameliyatına alındı. Aortotomi ile lifletlerin kalınlaştığı ve fibrokalsifik olduğu görüldü. Sağ

koroner sinüsten kaynaklanan sol ventrikül çıkış yolunu komprese ederek interventriküler septumun arka duvarına uzanan nonrüptüre dev bir aneurizma kesesi tespit edildi. Anevrizma duvarı biyolojik glue ile doldurularak, poş ağzı patch ile kapatıldı. Aort kapağına mekanik kapak replasmanı yapıldı. Postoperatif komplikasyon gelişmedi. Kontrol ekokardiografide aneurizma kesesinin tamamen kapandığı ve mekanik aort kapak fonksiyonunun normal olduğu gözlemlendi (Şekil-2). Hasta 30. ayında asemptomatikti (Tablo1,2).

Şekil 3. IV Nolu Olgunun; Sinüs Valsalva Anevrizmasının Kateter Görüntüsü.

Şekil4. IV Nolu Olgunun; Perioperatif Anevrizma Kesesinin Görünümü.



Tablo 2. İlave Kardiyak Lezyonlar

Lezyon	Vaka Sayısı	%
Aort Yetmezliği	2	50
Ventriküler Septal Defekt	1	25
Sağ Ventrikül Çıkım Yolu Obstrüksiyonu	1	25

Olgu-III: 46 yaşında kadın hasta. Göğüs ağrısı, dispne ve çarpıntı şikayetleri kardioloji kliniğine başvurdu ile (NHYA clas-III). Mezokardiyak odakta 4/6 şiddetinde sistolo-diyastolik üfürüm, EKG'de AVL, V2-V3'de T negatifliği, ekokardiografi ve kataterde, sağ sinüs valsalva, ventriküler septal defekt (VSD) ve 4. derece AY tesbit edildi. Kliniğimizde yapılan ameliyatta, aort kapak lifletlerinin kalmışlığı ve fibrokalsifik olduğu görüldü. Sağ koroner sinüsten orijin alıp, sağ ventriküle açılan sinüs valsalva anevrizması ve suprakristal tipte VSD tesbit edildi. Anevrizma patch ile kapatıldı, aorta mekanik kapak replasmanı yapıldı ve VSD patch ile kapatıldı. Postoperatif komplikasyon gelişmedi. Kontrol ekokardiografide anevrizma kesesinin kapandığı görüldü ve VSD'den geçiş gözlenmedi, mekanik kapak fonksiyonları iyi idi. Hasta 9. ayında asemptomatikti (Tablo-1,2).

Olgu-IV: 21 yaşında kadın hasta. Göğüs ağrısı ve nefes darlığı nedeniyle Kardiyoloji Kliniğine başvurdu (NYHA class-III). Hastada mezokardiyak odakta 4/6 şiddetinde sistolik üfürüm, EKG'de V2-V3-V4'de T negatifliği, ekokardiografi ve kardiyak kateterizasyonda sağ atriüma fistülize olan non-koroner sinüste anevrizmatik genişleme belirlendi (Şekil-3). Hasta kliniğimizde opere edildi. Aortotomi ve sağ atriotomi'de nonkoroner sinüsten kaynaklanan ve sağ atriüma açılan sinüs valsalva anevrizması tesbit edildi (Şekil-4). Nonkoroner sinüs valsalva'dan sağ atriüma windsock ile fistülize olan vakada, kese çıkarılıp, defekt dakron patch ile kapatıldı. Postoperatif komplikasyon gelişmedi. Kontrol ekokardiografide anevrizma kesesinin tamamen kapandığı gözlemlendi. Hasta 1. ayında asemptomatikti.

Tartışma:

SVA, kardiopulmoner bypass (KPB) kullanılarak yapılan açık kalp ameliyatlarındaki kalp lezyonlarının % 0.14 ve % 1.5 arasında rapor edilen nadir bir durumdur. Bununla beraber aynı otörler, konjenital kalp hastalığı nedeniyle opere edilen tüm hastaların % 3.5'inde bu anomali ile birlikte olduğunu tesbit etmişlerdir (3). SVA'lı hastaların klinik semptomları minimal aort yetmezliğinden konjestif kalp yetmezliğine kadar değişmektedir (4). SVA'lar konjenital veya akkiz olabilirler (1,2). Taguchi ve arkadaşlarının (5) tasnifine göre: iki olgu Tip-I (%50) (bunlardan birisi yalnız Tip-I, diğeri Tip-I ile beraber VSD idi), bir olgu Tip-III (%25), bir olgu Tip-IV (%25) idi. Tanıda doppler ekokardiografi'nin büyük rolü olmasına rağmen, orjinin tam lokalizasyonu, fistülün açıldığı kalp boşluğu, ilave kardiyak lezyonların varlığının tesbiti için angiografi de yapılmalıdır (6). SVA'ları en sık sağ koroner sinüs olmak üzere, daha az sıklıkta nonkoroner sinüsten ve

nadiren sol koroner sinüsten kaynaklanırlar (4,7). Anevrizma rüptürü; %70 sağ ventriküle, % 25 sağ atriüma ve geri kalanı da sol ventriküle, sol atriüma ve ekstrakardiyak sahalar (pulmoner arter, perikard, vena kava superior, plevraya, toraks duvarına ve bunların kombinasyonuna) olmaktadır (3,8). Rüptürün genelde yaşamın 3. ve 4. dekadlarında olduğu, ortalama rüptür yaşı olarak da 31.2 bildirilmektedir. Rüptür oluştuktan sonra ortalama yaşam süresi 1-3.9 yıl olarak değişmektedir Ölüm nedeni genellikle konjestif kalp yetmezliği ve nadiren de bakteriyel endokarditdir (9). Olgularımızdan 2'sinde sağ ventriküle, 1'inde sağ atriüma rüptür olduğu saptanmıştır. 1 olgu non-rüptüre idi. SVA'larında en sık ilave kardiyak lezyon VSD'dir. VSD insidansının % 34.6- %59 oranında görüldüğü rapor edilmiştir (3,7,9). VSD'nin % 80'i subarteriel ve % 20'si perimembranözdür (7). 3. olgumuzda da suprakristal (subarteriel) VSD mevcuttu. SVA'lı hastalarda AY siktir. Rüptüre olmamış anevrizmalarda AY oranı % 20- %41.9 arasındadır (1,3,8). Keza subarteriel VSD, AY için predispozan bir faktördür (8). Bizim seride 2 vakada (%50) AY mevcut olup, 1 vakada VSD ile birlikte AY mevcuttu. SVA'ları nadiren diğeri kardiyak konjenital anomalilerle birlikte olabilir. Bunlar pulmoner arter stenozu, atrial septal defekt, biküspit aort valv, fallot tetralojisi, patent ductus arteriosus, aort koarktasyonu, subaortik stenoz ve tek koroner arter anomalisidir (1,3). Keza Tim ve arkadaşları (10), sol ventrikül çıkım yolunun etkilendiği vakaların olduğunu bildirmişlerdir. Bizim 1 vakamızda da AY i ile birlikte dev bir SVA'nın sol ventrikül çıkım yolunu komprese ettiği görülmüştür. Yandaş kardiyak lezyonu olan veya rüptüre SVA'larında cerrahi mortalite değişik serilerde %0-8 arasında verilmektedir. Anevrizmanın tamirinde bazı otörler aortotomi ve patch ile kapatılmasını önerirken, diğeri hem aortotomi ve hem de ilişkili kardiyak boşlukların birlikte kapatılmasını (double approach) önermektedir (8,11,12). Sözkonusu "double approach" yönteminde rekürren fistül riski de çok düşüktür (7). Bizim vakalarda da biyolojik glue kullanılan vaka dışında diğeri double approach yöntemi uygulanmıştır.

Sonuç olarak, vaka sayımız az olmasına rağmen SVA'da uygun cerrahi yöntemlerle tamir sonrası hastanın normal yaşamına dönmesi mümkündür.

Kaynaklar

- Jacobs ML, Austen WG Aneurysm of the sinuses of valsalva. In. Sabiston DC, Spencer FC (eds) Gibbon's Surgery of the Chest, Philadelphia, Saunders, 1990: 1567
- Murray EG, Minami K, Kirtke H, et al. Traumatic sinus of valsalva fistula and aortic valve rupture. Ann Thorac Surg 1993; 55: 760-1
- Chu SH, Hung CR, How SS, et al. Ruptured aneurysms of the sinus of valsalva in oriental patients. J Thorac Cardiac Surg 1990; 99:288-98
- Ceviz M, Başoğlu A, Cerrahoğlu M, et al. An unusual case of sinus valsalva aneurysms: surgical treatment and the using of biological glue. MJAU 1995; 27: 141-143

5. Taguchi K, Sasaki N, Uemura RM. Surgical correction of aneurysm of the sinus of valsalva. Am S Cardiol 1969; 23: 189-90
6. Dev V, Goswami KC, Shrivastava S, et al. Echocardiographic diagnosis of aneurysm of the sinus of valsalva. Am Heart J 1993; 126: 930-36
7. Yılmaz AT, Demirkılıç U, Özal E, et al. Aneurysms of the sinus of valsalva. J Cardiovasc Surg 1997; 38: 119-24
8. Van So JAM, Danielson GK, Schaff HV. Long term outcome of surgical repair of ruptured sinus of valsalva aneurysms. Circulation 1994;90:20-9
9. Bonfils-Roberts EA, Dushane JW, Mcgoon DC, Danielson GK. Aortic sinus fistula: surgical consideration and results of operation. Ann Thorac Surg 1971; 12: 492-94
10. Tim GM, Chin and Bryn T Williams. Isolated unruptured aneurysm of the left coronary sinus of valsalva. Ann Thorac Surgery 1983; 35: 556
11. Leca F, Karam J, Vouhe PR, et al. Surgical treatment of multiple ventricular septal defects using a biologic glue. J Thorac Cardiovasc Surg 1994; 107: 96-102
12. Segesser LK, Oechhslin E, Jenni R, et al. Use of glue to avoid of perfused recesses in aortic allograft implantation. The Ann of Thorac Surg 1994; 57: 494-6

Yazışma Adresi:

Doç.Dr. İbrahim YEKELER
A. Ü. Lojmanları 45/20
Erzurum Tlf: 0 442 233 2732